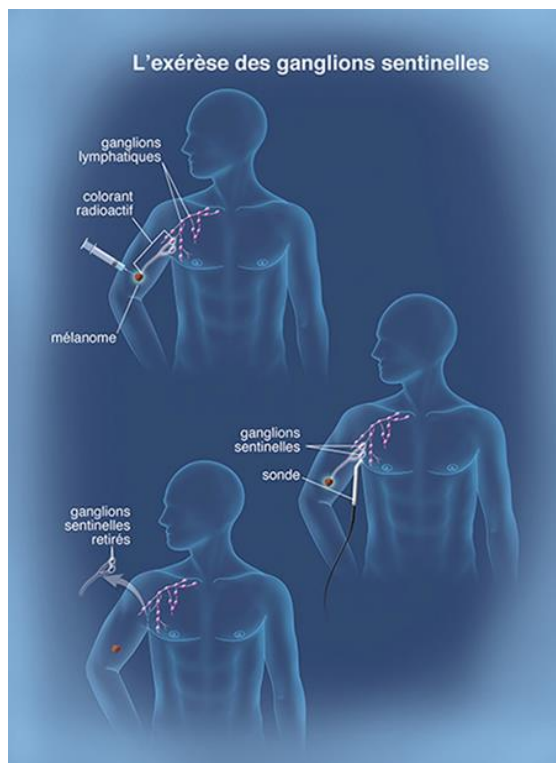


## Technique du ganglion sentinelle

Lorsqu'elle a lieu, l'exérèse du ganglion sentinelle se déroule en même temps que l'exérèse élargie, sous anesthésie générale.

Afin de localiser le ou les ganglions sentinelles, un produit est injecté au voisinage de la tumeur, par un médecin nucléaire. Deux produits sont le plus souvent utilisés : un colorant appelé bleu patenté ou un produit radioactif (sans danger pour le patient). Parfois, ces deux produits sont associés.

L'injection de la substance radioactive se fait quelques heures avant l'intervention chirurgicale. L'injection de colorant bleu a lieu en salle d'opération, quelques minutes avant la recherche des ganglions.



Le produit (colorant ou substance radioactive) est absorbé par les vaisseaux lymphatiques et circule jusqu'aux premiers ganglions (le ou les ganglions sentinelles) en amont du mélanome.

Lorsque le produit utilisé est une substance radioactive, le ou les ganglions sont localisés grâce à une scintigraphie effectuée par un médecin nucléaire avant l'intervention et à une sonde péroopératoire utilisée par le chirurgien pendant l'opération.

S'il a choisi le colorant, le chirurgien recherche, pendant l'intervention, le ganglion teinté de bleu. Le ou les ganglions sentinelles alors repérés, le chirurgien les retire en faisant une petite incision au-dessus d'eux. Le plus souvent, cette incision n'est pas réalisée au même endroit que celle de l'exérèse de la tumeur. Il y a donc deux cicatrices.

Lors de cette opération, un à trois ganglions lymphatiques sont habituellement enlevés.

## Recommandations de prise en charge du mélanome de stade précoce et place du ganglion sentinelle

Information  
pour les professionnels de santé

Selon les recommandations de prise en charge  
du mélanome de stade III disponibles sur  
le site de la Société Française de Dermatologie (SFD)

## Recommandations de prise en charge du mélanome de stade précoce

Le mélanome cutané est un cancer dont **la majorité des formes sera guérie par la seule chirurgie**, mais certains vont évoluer vers des formes métastatiques.

Le **pronostic** du mélanome dépend de plusieurs facteurs, dont les principaux sont :

- l'épaisseur (appelée aussi l'indice de Breslow),
- la présence d'une ulcération,
- la présence d'une atteinte ganglionnaire régionale.

Les recommandations de prise en charge sont :

- une **première exérèse** macroscopiquement complète pour établir le diagnostic histologique et définir l'indice de Breslow.
- une **deuxième intervention avec reprise élargie** de la cicatrice adaptée au Breslow, (de 0,5 cm pour les mélanomes in situ jusqu'à 2 cm pour les mélanomes de Breslow > 2 mm).

En **cas de Breslow > 1 mm**, une **procédure de ganglion sentinelle (GS)** peut être proposée au moment de la reprise élargie. Dans des cas particuliers de mélanome de Breslow > 0,8 mm avec ulcération, elle peut aussi être discutée au cas par cas. Elle peut être proposée dans les **mélanomes T1b** (c'est-à-dire de Breslow 0,8 à 1 mm, quel que soit le statut de l'ulcération et de Breslow de moins de 0,8 mm ulcérés (T1b AJCC 8ème édition)) ; ceci se discutera au cas au cas.

Cette technique n'est retenue que pour les patients **dont l'âge, les antécédents et les comorbidités sont compatibles avec un traitement adjuvant, et acceptant l'éventualité de celui-ci**. Ainsi, toute demande de GS doit être assortie de cette évaluation préalable.

En **cas de ganglion sentinelle positif**, le patient peut être éligible à un **traitement systémique pendant 1 an** afin de diminuer le risque de rechute :

- **immunothérapie anti-PD-1** intraveineuse
- **OU, pour les patients porteurs d'un mélanome muté BRAF V600, thérapie ciblée anti-BRAF/MEK orale.**

Pour rappel, la présence d'une micrométastase au ganglion sentinelle n'implique plus la réalisation d'un curage ganglionnaire dans l'immense majorité des cas (preuve de l'absence de bénéfice thérapeutique).

En **cas de ganglion sentinelle négatif**, pour les mélanomes épais considérés comme à haut risque de rechute (à partir de T3b soit Breslow > 2 mm ulcéré), le patient peut être éligible à un essai **clinique adjuvant** (anti-PD-1 vs placebo pendant 1 an).

A noter : les récidives ganglionnaires macrométastatiques sont éligibles à un curage ganglionnaire, suivi de la même possibilité de traitement adjuvant.

## Recommandations de prise en charge du mélanome de stade précoce

PREMIERE INTERVENTION CHIRURGICALE									
Breslow	In situ	< 1 mm		1-2 mm		2-4 mm		> 4 mm	
T de la classification TNM	Tis	T1		T2		T3		T4	
Ulcération (a : non, b : oui)		a	0,8 – 1 mm b	a	b	a	b	a	b
Stade AJCC	0	IA	IB		IIA		IIB		IIC
Bilan d'extension initial	aucun		aucun TDM corps entier si GS*		Echographie ganglionnaire de la zone de drainage TDM corps entier si GS*				TDM corps entier
DEUXIEME INTERVENTION CHIRURGICALE									
Reprise d'exérèse	0,5 cm	1 cm		1 à 2 cm		2 cm			
* Ganglion sentinelle ?	NON		Breslow 0,8 – 1 mm à discuter		OUI peut être proposé si un traitement adjuvant est ensuite envisageable				

SUIVI			
Stade AJCC	IA et IB	IIA et II B	IIC
Clinique	tous les 6 mois (3 ans) puis annuelle à vie	tous les 3-6 mois (3 ans) puis annuelle à vie	tous les 3 mois (3 ans) puis tous les 6 mois (2 ans) puis annuelle à vie
Echographie ganglionnaire de la zone de drainage	_____	tous les 3-6 mois (3 ans)	tous les 3 mois (3 ans)
TDM corps entier ou TEP	_____	_____	En option, 1 fois/an (3 ans)